7 下腹痛

女性の下腹痛の原因の 1 つとして，骨盤内炎症性疾患（pelvic inflammatory disease：PID）がある．

I PID の診断基準と鑑別を要する疾患

PID とは，小骨盤腔にある臓器，すなわち子宮，付属器，S 状結腸，直腸，ダグラス（Douglas）窩腹膜・膀胱子宮窩腹膜を含む小骨盤内の細菌感染症の総称である．婦人科的には子宮頸管より上方の生殖器に上行性感染が起こった病態で，子宮内膜炎，付属器炎，卵管卵巣膿瘍，ダグラス窩膿瘍，骨盤腹膜炎が含まれるが，それらを個々に診断することは現実的にはむずかしい．PID の診断基準として，わが国では以前松田が定めた診断基準が広く利用されていたが，現在では，産婦人科ガイドライン婦人科編 2020（CQ109）に示されたものが標準化されている（表 1）[1]．その要点は，必須診断基準（A）として，下腹痛，子宮付属器周辺の圧痛，付加診断基準（B）として発熱（体温≧38.0℃），WBC 上昇，CRP 上昇などである．CDC の示した診断基準も参考になる（表 2）[2]．

II 骨盤内感染症での鑑別診断

臨床の現場では，PID と鑑別を要する疾患が多い（表 3）．

PID 診断および鑑別診断をするためのフローチャートを図 1 に示す．

まず，下腹痛を主訴として来院した患者に内診を行い，子宮およびその周辺に圧痛がある患者に発熱，白血球増加，CRP 上昇などの炎症所見を伴えば，まず PID を考える．補助診断として経腟超音波検査および，妊娠反応，尿中 hCG 定性（定量）が有用である．

A 炎症所見が認められる場合

発熱，白血球増加，CRP 上昇などの炎症所見があればほぼ診断は確定される．また，頸管からの膿様分泌物増加を認めることが多い

表 1　骨盤内炎症性疾患（PID）の診断

〔必須診断基準〕（A）
1. 下腹痛，下腹部圧痛
2. 子宮，付属器の圧痛

〔付加診断基準および特異的診断基準〕（B）
1. 体温≧38.0℃
2. 白血球増加
3. CRP の上昇
4. 経腟超音波検査や MRI による膿瘍像確認

〔日本産婦人科学会，ほか（編）：産婦人科診療ガイドライン婦人科外来編 2020．2020;21-22.〕

表 2　PID の診断基準（CDC，2015 年）

〔必須診断基準〕
1. 子宮頸部可動痛
2. 子宮圧痛
3. 付属器圧痛

〔付加診断基準〕
1. 口腔体温＞38.3℃
2. 異常な頸管や腟内の粘稠膿性帯下
3. 腟分泌物の過剰な白血球数の存在
4. ESR の上昇
5. CRP の上昇
6. 淋菌または *C. trachomatis* の子宮頸部感染の存在

〔特異的診断基準〕
1. 子宮内膜組織診による子宮内膜炎の組織学的根拠
2. 経腟超音波や MRI により，卵管肥厚や卵管留水腫の所見が認められた場合
3. ドプラにより，卵管の血流増加が認められた場合
4. 腹腔鏡での PID と一致した所見（卵巣卵管膿瘍の存在）

（Centers for Disease Control and Prevention：Sexually Transmitted Diseases Treatment Guidelines, 2015. MMWR Recomm Rep 2015;64（RR-03）：1-137.）

a 経腟超音波検査で腫瘤を認める場合

付属器あたりに楕円状または蛇行したような腫瘤像があれば，卵管卵巣膿瘍と診断する．ダグラス窩に腫瘤像を認め，ダグラス窩穿刺にて膿汁が吸引されれば，ダグラス窩膿瘍と診断される．

b 経腟超音波検査で腫瘤を認めない場合

子宮内膜炎，付属器炎，骨盤腹膜炎と診断する．この際，*Chlamydia trachomatis*（クラミジア・トラコマティス，*C. trachomatis*）および淋菌性子宮頸管炎の既往の有無は診断の助けとなる．子宮頸管から核酸増幅法などにより *C. trachomatis* が検出されれば，*C. trachomatis* による PID と診断される．悪心に始まり，上腹部痛から臍周囲の痛みに変わり，次第に痛みが下腹部に限局，マクバーニー（McBurney）点の圧痛，圧痛点を圧迫するときより，手を離したときのほうが痛みが強ければブルンベルグ（Blumberg）症状，虫垂炎と診断する．虫垂が穿孔すれば筋性防御所見が加わり，さらに激しい痛みを訴える．

表 3　下腹痛（PID）の鑑別を要する疾患の一覧表

1. 産婦人科領域
   - 子宮内膜炎
   - 卵管卵巣膿瘍
   - ダグラス窩膿瘍
   - 骨盤腹膜炎
   - 卵巣嚢腫茎捻転
   - 卵巣チョコレート嚢胞
   - 卵巣出血（出血性黄体嚢胞）
   - 人工妊娠中絶時の子宮穿孔に伴う腸管損傷
   - 子宮卵管造影，ART（生殖補助医療）の採卵時の経腟的，経卵管的骨盤内感染
   - 内視鏡手術時の周辺臓器の損傷
2. 産婦人科以外の疾患
   - 虫垂炎
   - 腸管（大腸癌，腸閉塞など）の穿孔
   - 憩室炎
   - 尿管結石

B 炎症所見が認められない場合

a 経腟超音波検査で腫瘤を認める場合

6～7 cm 以上の嚢胞状腫瘤を認め，強い痛みを訴えれば卵巣腫瘍の茎捻転であることが多い．既往症として，普段より月経痛が強く，スリガラス状の陰影をもつ卵巣嚢腫があり，ダグラス窩に圧痛があれば，子宮内膜症の可能性が高い．この際，血中 CA125 値測定が，補助診断として有用である．月経周期の後半（排卵後）で，経腟超音波検査で卵巣内に腫大した嚢胞（最大径 6～7 cm）を認め，特有の充実網状エコー像が観察される場合には，出血性黄体嚢胞と診断される．

b 経腟超音波検査で腫瘤を認めない場合

卵巣に明らかな腫瘤は認めないが，子宮・卵管周囲に液状物の貯留があり，卵巣周囲に凝血塊様の影が付着していれば，卵巣出血と診断する．卵巣出血と出血性黄体嚢胞は同じ病態であり，多くは保存的経過観察によりほぼ 1 週間程度で病状が軽快し，超音波所見は，充実網状から液状に変化しつつ腫瘤が縮小していくのが特徴である．

C 炎症所見，超音波検査で腫瘤を認めない場合

妊娠反応（尿中 hCG 検査）により妊娠の有無

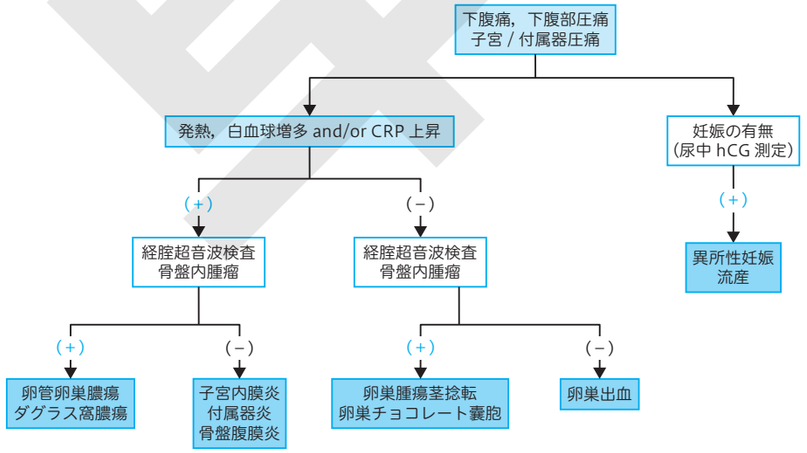

図 1　PID 鑑別診断のためのフローチャート

SEIGU07再PDF.indd　1-2　　2020/09/14　13:37:58

を確認する．

陽性例は，異所性妊娠(子宮外妊娠)，流産を考える．月経が遅れていて，妊娠反応陽性となった後も 1 週間以上子宮内に胎嚢を認めない場合は，異所性妊娠を強く疑う．卵管流産を起こせば，ダグラス窩に血液が貯留するため，腹膜刺激による疼痛と超音波検査でダグラス窩に液状物を認める．この際，ダグラス窩穿刺で容易に血液が吸引できれば，さらに診断は確定的となる．まれに卵管内に胎嚢･胎児心拍を認める．

流産の場合は，出血が主症状となるが，進行すれば胎嚢の排出が認められ，その後出血や下腹痛は速やかに軽快する．

D そのほか

a 医原性の疾患

・人工妊娠中絶術時に子宮穿孔を起こした際や内視鏡下手術時の不注意による腸管損傷により，腸液が腹腔内に漏出した場合に急性腹膜炎を起こす．放置すれば，急速に状態が悪化し致命傷になるので，注意を要する．

・子宮卵管造影，ART(assisted reproductive technology，生殖補助医療)における採卵などによる経卵管的，経腟的な細菌の蔓延なども，骨盤内感染症の原因の 1 つとなりうる．

b 他科疾患

・憩室炎:大腸の憩室に膿がたまって炎症を起こした病態．悪心や嘔吐はないことが多いが，虫垂炎と似た右下腹痛があるので，鑑別するのがむずかしい．

・尿管結石:ギリギリとした激しい痛みを訴えるが，痛みの強弱に波がある．超音波検査で病側の腎盂が拡張している．

・腸管の穿孔(癒浸潤，腸閉塞など)：激烈な腹痛と腹膜刺激症状のため，緊急開腹手術となり発見される．

文　献

1) 日本産婦人科学会，ほか(編)：産婦人科診療ガイドライン婦人科外来編 2020．2020;21-22.

2) Centers for Disease Control and Prevention:Sexually Transmitted Diseases Treatment Guidelines, 2015. MMWR Recomm Rep 2015;64(RR-03)：1-137.

試読

SEIGU07再PDF.indd　3　　2020/09/14　13:37:58